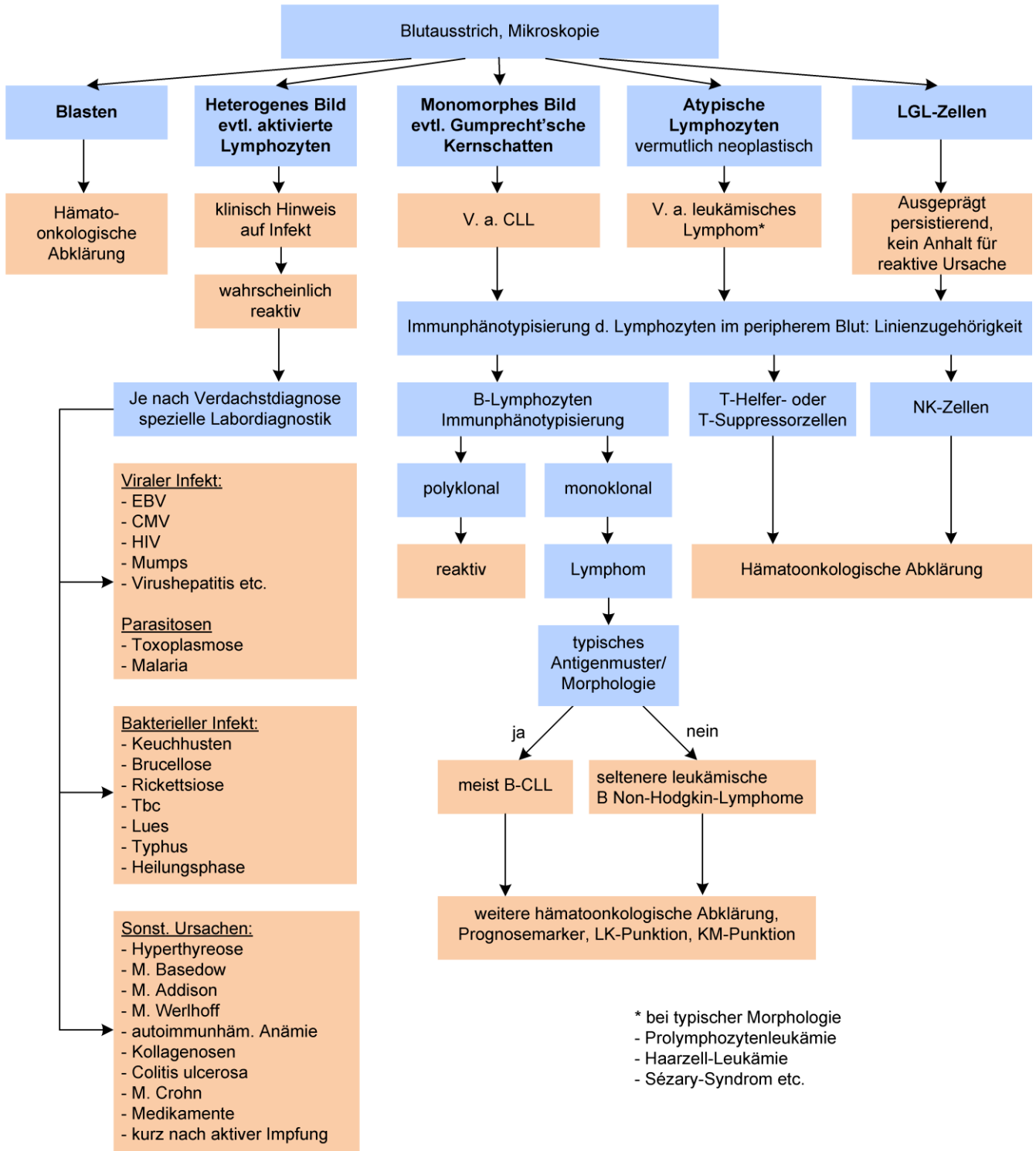


Diagnostischer Pfad

Lymphozytose



* bei typischer Morphologie
- Prolymphozytenleukämie
- Haarzell-Leukämie
- Sézary-Syndrom etc.